

## Tatalaksana Arteriovenous Malformations Apex Nasi : Sebuah Studi Kasus

Saraswati Hendradewi<sup>1</sup>, Aziza Viquisa B. P<sup>2</sup>, Dian Fofana Diarra<sup>3</sup>

<sup>1,2,3</sup>Universitas Sebelas Maret, Indonesia

E-mail: Dianfofana@student.uns.ac.id

### ABSTRAK

**Kata kunci:**  
AVM, Hidung,  
Embolisasi,  
Pembedahan

**Latar Belakang:** Arteriovenous malformations (AVM) adalah suatu kelainan perkembangan sistem vaskuler yang dapat menimbulkan manifestasi klinis berupa massa kemerahan yang membengkak. Lesi AVM dapat timbul pada berbagai lokasi di tubuh, namun kemunculannya pada hidung merupakan suatu kasus yang jarang. Laporan Kasus: Seorang pria berusia 20 tahun dengan keluhan benjolan di hidung sejak 10 tahun yang lalu. Pasien menjalani operasi tanpa embolisasi dilanjutkan operasi dan embolisasi tanpa pembedahan. Tata laksana menunjukkan hasil kosmetik yang memuaskan dengan tidak ada komplikasi yang dilaporkan

**Tujuan:** Studi kasus ini bertujuan untuk mengevaluasi tata laksana efektif AVM di hidung melalui kombinasi embolisasi dan pembedahan.

**Metode:** Penelitian ini menggunakan metode deskriptif dengan penelusuran literatur dan pengamatan langsung pada pasien berusia 20 tahun yang mengalami benjolan di hidung selama lebih dari satu dekade. Pasien menjalani dua tahap embolisasi dengan interval waktu sebulan, diikuti oleh eksplorasi dan debridement.

**Hasil:** Penelusuran literatur dilakukan dengan menggunakan kata pencarian yang sesuai dan berhasil menemukan 6 penelitian yang dianggap relevan. Sesuai dengan teori, pada kasus ini telah dilakukan tata laksana yang sesuai. Didapatkan pada setiap artikel tatalaksana yang direkomendasikan adalah dengan intervensi pembedahan dengan embolisasi pra operasi

**Kesimpulan:** Terapi pembedahan dengan embolisasi pra operasi merupakan terapi yang dapat secara efektif mengurangi ukuran lesi, memberikan fungsi kosmetik yang memuaskan, minim komplikasi, dan minim kekambuhan.

### ABSTRACT

**Keywords:**  
AVM, Nose,  
Embolization,  
Surgery

**Background:** Arteriovenous malformations (AVM) is a developmental disorder of the vascular system that can cause clinical manifestations in the form of swollen reddish masses. AVM lesions can occur in various locations on the body, but their appearance on the nose is a rare case. Case Report: A 20-year-old man with complaints of a lump in the nose since 10 years ago. The patient underwent surgery without embolization followed by surgery and embolization without surgery. The treatment showed satisfactory cosmetic results with no reported complications

**Purpose:** This case study aims to evaluate the effective management of AVM in the nose through a combination of embolization and surgery.

**Methods:** This study used a descriptive method by literature search and direct observation in 20-year-old patients who had had a lump in the nose for more than a

*decade. Patients undergo two stages of embolization with a one-month time interval, followed by exploration and debridement.*

**Results:** *A literature search was conducted using appropriate search terms and found 6 studies that were considered relevant. In accordance with the theory, in this case appropriate management has been carried out. Obtained in each article the recommended management is surgical intervention with preoperative embolization*

**Conclusion:** *Surgical therapy with preoperative embolization is a therapy that can effectively reduce the size of the lesion, provide satisfactory cosmetic function, minimize complications, and minimize recurrence.*

## PENDAHULUAN

Arteriovenous malformations (AVM) adalah suatu kelainan perkembangan sistem vaskuler, yang terdiri dari jalinan pembuluh darah yang tidak terbentuk dengan baik, di mana arteri terhubung langsung ke jaringan drainase vena tanpa sistem kapiler yang di antaranya Arteriovenous malformations dapat terjadi di mana saja di dalam tubuh, termasuk pada daerah hidung (Claro et al., 2018) (Akpınar et al., 2016) (Hvingelby et al., 2024). Biasanya, AVM terjadi pada daerah intrakranial dengan hanya beberapa kasus yang mempengaruhi pembuluh darah di lokasi ekstraserebral. Di daerah ekstrakranial, daerah pipi, telinga, hidung, dan dahi merupakan daerah yang cukup sering dilaporkan.

Secara global, prevalensi AVM diperkirakan mencapai 10–18 per 100.000 populasi dengan insidensi tahunan sekitar 1,1–1,4 per 100.000 (Suryo, 2021). Kelainan ini terjadi akibat perkembangan abnormal pada hubungan antara arteri dan vena, yang mengakibatkan pengalihan langsung aliran darah tanpa melalui kapiler. AVM pada hidung merupakan fenomena langka, yang jika tidak ditangani secara tepat, dapat menyebabkan komplikasi seperti perdarahan hebat, deformitas kosmetik, serta gangguan fungsi pernapasan.

Kecenderungan terjadinya AVM pada daerah hidung disebabkan keberadaan vaskularisasi dan anastomosis yang kaya antar arteri (Abi Zeid Daou & Korban, 2019). Diagnosis AVM ditegakkan dengan pencitraan berupa USG, CT scan, dan MRI. Pemeriksaan USG doppler akan menunjukkan gambaran pembuluh darah yang melebar dan berkeluk-luk dengan bentuk gelombang pulsatil arteri dan color signal (Ahmad & Uddin, 2023). Pemeriksaan CT-scan dan CT angiografi merupakan modalitas pencitraan yang sering dilakukan untuk menegakkan diagnosis AVM. Sementara itu, MRI dapat menunjukkan gambaran tautan rongga aliran yang bersebelahan dengan pembuluh darah yang melebar di sekitarnya (Tanoue et al., 2023). Tata laksana utama AVM dilakukan dengan pendekatan endovaskuler yang bertujuan untuk mengontrol shunting aliran darah dan pertumbuhan AVM. Pendekatan ini terutama dilakukan dengan embolisasi pembuluh darah. Tata laksana pembedahan terutama dilakukan pada kondisi stadium II berdasarkan kriteria Schobinger (Khorasani et al., 2017).

Faktor-faktor yang mempengaruhi timbulnya AVM meliputi kelainan genetik selama embriogenesis, trauma lokal, serta perubahan hormonal seperti yang terjadi pada masa pubertas atau kehamilan. Selain itu, upaya terapi yang tidak memadai, termasuk pembedahan parsial atau embolisasi yang tidak lengkap, juga dapat memperburuk kondisi ini. Dampaknya meliputi peningkatan risiko perdarahan berulang, nyeri kronis, serta kerusakan jaringan sekitarnya akibat infiltrasi lesi.

Pada kasus AVM hidung, diagnosis dan tata laksana memerlukan pendekatan yang komprehensif. Modalitas pencitraan seperti CT scan, MRI, dan angiografi sering digunakan untuk menilai tingkat keparahan lesi serta merencanakan terapi. Embolisasi praoperasi telah terbukti mengurangi risiko perdarahan selama pembedahan, sementara kombinasi dengan eksisi bedah dapat memberikan hasil kosmetik dan fungsional yang lebih baik.

Menurut Windi et al., (2018) AVM terjadi pada 1,3 per 100.000 orang dewasa per tahun. Sampai saat ini belum diketahui secara pasti etiologi dari AVM. Studi untuk mengetahui etiologi AVM juga masih sangat terbatas. Penelitian ini memiliki kebaruan (novelty) dengan mengeksplorasi efektivitas kombinasi embolisasi dan pembedahan pada AVM hidung, yang jarang didiskusikan dalam literatur. Hasil penelitian ini diharapkan dapat memberikan kontribusi penting terhadap standar tata laksana kasus serupa, terutama di lingkungan dengan sumber daya terbatas. Urgensi penelitian ini didasarkan pada tingginya risiko komplikasi jika AVM tidak ditangani dengan benar, serta perlunya protokol terapi yang dapat mengintegrasikan berbagai modalitas secara optimal.

Penelitian ini bertujuan untuk mengetahui tata laksana pada kasus AVM cuping, khususnya dengan tata laksana tunggal embolisasi dibandingkan dengan tata laksana kombinasi embolisasi dengan pembedahan. Manfaat penelitian ini diharapkan meliputi peningkatan pengetahuan medis mengenai pengelolaan AVM, penyediaan panduan klinis untuk tata laksana optimal, dan pada akhirnya, meningkatkan kualitas hidup pasien dengan AVM hidung.

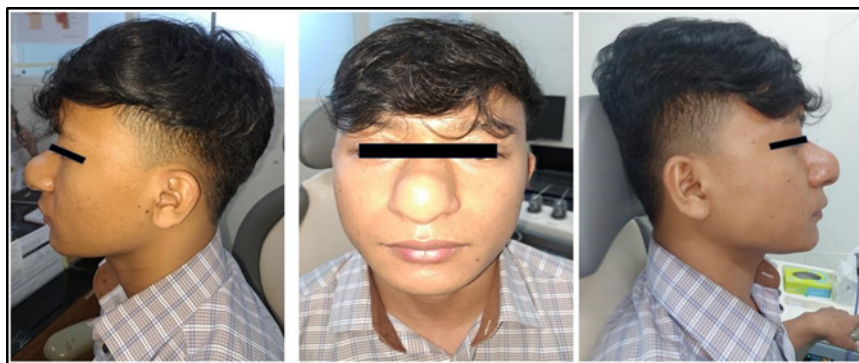## METODE PENELITIAN

### Studi Kasus

Studi kasus ini bertujuan untuk mengevaluasi tata laksana efektif AVM di hidung melalui kombinasi embolisasi dan pembedahan. Penelitian ini menggunakan metode deskriptif dengan penelusuran literatur dan pengamatan langsung pada pasien berusia 20 tahun yang mengalami benjolan di hidung selama lebih dari satu dekade. Pasien menjalani dua tahap embolisasi dengan interval waktu sebulan, diikuti oleh eksplorasi dan debridement.

Seorang laki-laki atas nama Tn. J berusia 20 tahun datang ke rumah sakit umum daerah (RSUD) Dr. Moewardi Surakarta dengan keluhan utama benjolan pada hidung. Benjolan dirasakan sejak 10 tahun yang lalu. Benjolan dihidung awalnya kecil, semakin lama semakin membesar. Keluhan disertai nyeri kepala yang dirasakan hilang timbul dan memberat sejak 6 bulan terakhir, keluhan hidung tersumbat dirasakan hilang timbul. Riwayat mimisan 1 bulan terakhir dari hidung kanan, darah merah segar sekitar 5 mL dan dapat berhenti sendiri. Keluhan keluar cairan dari hidung disangkal. Riwayat trauma pada hidung, gangguan penghidu, nyeri pada wajah, dan rasa lendir mengalir di tenggorok disangkal. Pasien juga mempunyai keluhan sering bersin-bersin yang dirasakan 4 kali disetiap serangan atau 3 kali dalam seminggu dan tidak mengganggu aktifitas. Keluhan gatal pada mata dan hidung disangkal. Keluhan telinga dan tenggorok disangkal. Pasien mengaku memiliki alergi terhadap debu dan udang. Riwayat asma, hipertensi, diabetes melitus, dan operasi disangkal. Riwayat keluhan serupa pada keluarga disangkal.

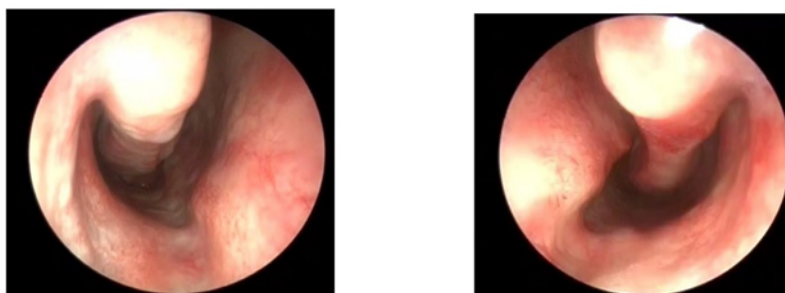
Pada pemeriksaan fisik didapatkan keadaan umum baik, kesadaran compos mentis, tekanan darah 102/67 mmHg, nadi 70x/menit, laju nafas 22 x/menit, SpO2 99%, dan suhu tubuh 36,3oC. Pada pemeriksaan status THT-KL, auris dekstra dan sinistra tampak liang telinga lapang, membran timpani intak, refleks cahaya positif, dan tidak ditemukan adanya discharge. Pada pemeriksaan hidung, saat inspeksi tampak benjolan berukuran 3x2x1 cm, warna sama dengan kulit sekitar, permukaan rata, dan konsistensi kenyal. Tidak ada nyeri tekan, pada kavum nasi dekstra tampak sempit, konka inferior hipertrofi, dan tidak ditemukan adanya septum deviasi. Pada kavum nasi sinistra tampak sempit, konka inferior hipertrofi, dan terdapat septum deviasi. Pada pemeriksaan tenggorok, tampak uvula di tengah, ukuran tonsil T1-T1, serta tidak ditemukan adanya dinding faring posterior hiperemis, cobble stone, dan postnasal drip. Pemeriksaan leher tidak tampak adanya pembesaran kelenjar getah bening leher.



**Gambar 1. Foto klinis pasien. Tampak massa dibagian apex nassi ukuran 3x2x1cm, palpasi tampak denyutan (+)**



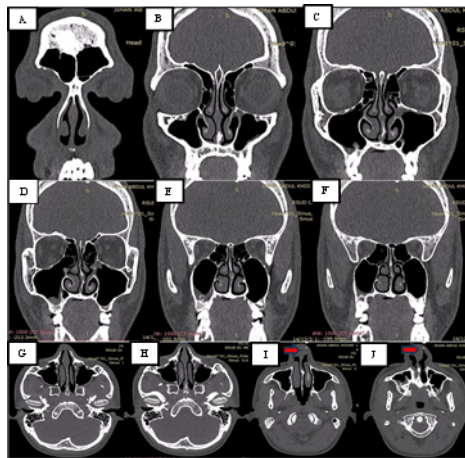
**Gambar 2. Foto proof apex nasi. Didapatkan darah 1cc**



**Gambar 3. Pemeriksaan nasoendoskopi. (A) Kavum nasi dekstra tampak liang sempit, konka inferior hipertrofi, dan tidak ditemukan adanya deviasi**

**septum nasi. (B) Kavum nasi sinistra liang tampak sempit, konkha inferior hipertrofi, dan terdapat deviasi septum nasi.**

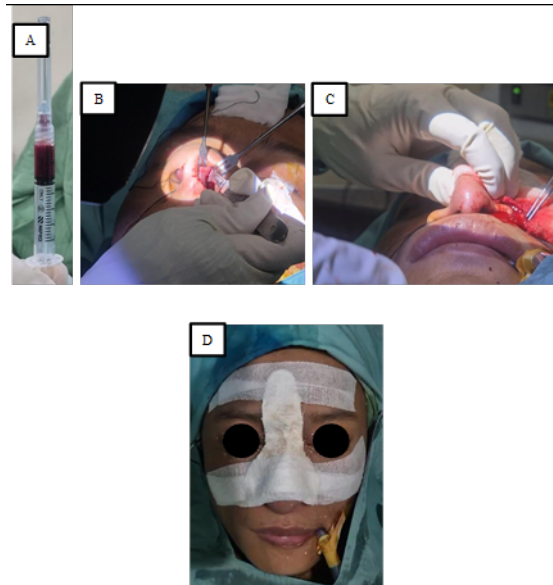Pada pemeriksaan laboratorium darah lengkap didapatkan hasil dalam batas normal. Pemeriksaan HbsAg menunjukkan hasil nonreaktif. Pada pemeriksaan rontgen toraks cor dan pulmo tak tampak kelainan. Pada pemeriksaan multislice computed tomography (MSCT) sinus paranasal tanpa kontras didapatkan massa solid pada vestibulum nasi kanan yang menempel pada dinding anterior vestibulum nasi, sinusitis kronis pada sinus maksilaris bilateral yang menutup ostium meatal complex kiri, sinusitis pada sinus ethmoidalis bilateral yang tidak menutup recessus dari sinus ethmoidalis bilateral, khun dell tipe II, hipertrofi konkha nasalis inferior bilateral, deviasi septum nasi ke kiri grade I tipe III (Mladina's classification), dan Keros classification tipe II (Almesberger et al., 2016).



**Gambar 4. Foto MSCT scan Hasil MSCT sinus paranasal. Tampak massa solid pada vestibulum nasi kanan yang menempel pada dinding anterior vestibulum nasi (panah merah) dengan keros classification tipe II**

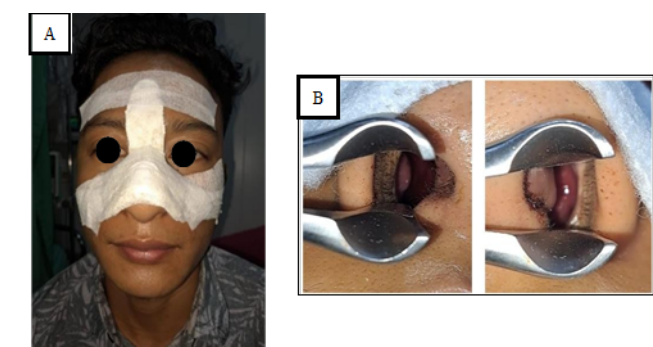Berdasarkan hasil anamnesa, pemeriksaan fisik, dan pemeriksaan penunjang, maka pasien didiagnosa AVM cuping hidung pada arteri fasialis bilateral di tip ala nasi. Pasien dilakukan tindakan embolisasi tanpa dilakukan pembedahan. Pasien juga menjalani eksplorasi apeks nasi disertai debridement. Pasien tidur terlentang dimeja operasi dalam GA. Dilakukan aseptik dan antiseptic medan operasi, dipasang doek steril.

Dilakukan proof pungsi pada daerah apex nassi, didapatkan darah 2cc dibagian apex nassi. Dilakukan insisi dan eksplorasi dibagian cuping hidung kiri dan dilakukan eksplorasi didapatkan darah (+), dievaluasi tampak benjolan dihidung .

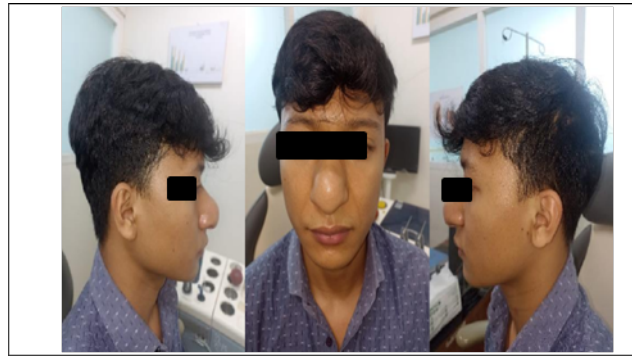

**Gambar 5. Durante operasi. (A) Proof pungsi pada apex cavum nasi didapatkan 3cc darah (B) Dilakukan insisi pada dorsum nasi (C) Debridement pada luka insisi (D) Pemasangan split eksternal**

Berkurang dan dievaluasi sumber perdarahan dengan couter dengan cara monopolar untuk menghentikan perdarahan. Setelah dilakukan operasi insisi, eksplorasi dan debridment, pasien diberikan terapi, IVFD Nacl 20tpm, Inj. Cefazoline 1gr/ 12 jam, Inj. As. Tranexamat 500mg/ 8 jam, Inj. Methylprednisolone 62,5mg/ 12 jam, Inj. Metamizole 1gr/ 8 jam. Dipertahankan split eksternal selama 2 minggu. Pasien dievaluasi pada hari pertama keluhan nyeri pada bagian hidung (+) minimal, perdarahan (-), pasien terpasang split eksternal (+). Pasien dipulangkan dan dikontrolkan 7 hari setelah operasi. Pada hari ke 14 tampak bengkak pada apex nassi (+), pulsasi (+). Pasien diprogramkan untuk CT-Angiografi dan penjadwalan untuk embolisasi oleh Ts. Radiologi intervensi.

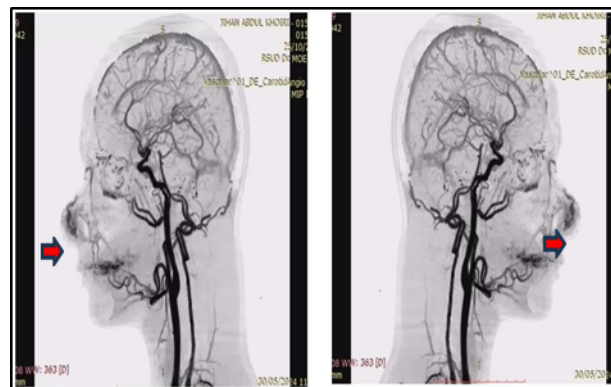

**Gambar 6. Hari pertama pasca insisi, eksplorasi dan debridement apeks nasi. (A) Pasien terpasang split eksternal. (B) CNDS tak tampak ada perdarahan.**



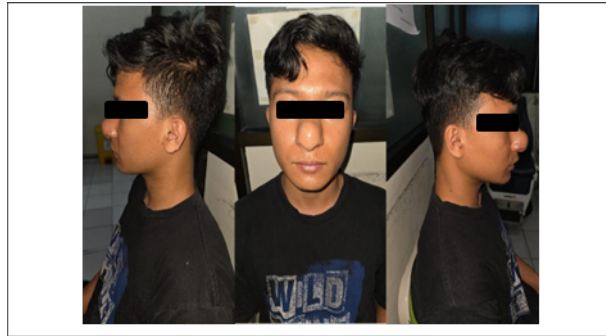**Gambar 7. Hari Ke-14 Pasca Insisi, Eksplorasi Dan Debridement Apeks Nasi. Masih Didapatkan Pulsasi Dibagian Apex Nasi**

Dari hasil operasi didapatkan pulsasi dibagian apex nasi dan benjolan masih berukuran 3x2x1cm. Kemudian kami konsulkan ke Ts. Radiologi intervensi untuk tatalaksana embolisasi, sebelum melakukan tindakan embolisasi kita menjadwalkan untuk dilakukan CT angiografi, didapatkan hasil CT angiografi lesi heterodens pada soft tissue regio nasal yang pada post kontras tampak heterogenous contrast enhancement suspek massa, lesi bentuk serpiginous batas tegas tepi reguler yang menempati soft tissue regio nasal dan vestibulum nasal yang pada post kontras tampak strong contrast enhancement dengan feeding berasal dari cabang arteri fasialis bilateral dapat merupakan gambaran malformasi vaskular, dan sinusitis maksilaris kanan.



**Gambar 8. Pemeriksaan CT angiografi. Tampak gambaran malformasi vaskuler (panah merah).**

Pasien dilakukan embolisasi dengan 2 kali periode, periode pertama dilakukan pada tanggal 29 Juni 2024, kedua dilakukan tanggal 30 Juli 2024. Dari hasil embolisasi didapatkan ukuran benjolan mengalami penurunan dan denyutan pada apex nasi tidak didapatkan.



**Gambar 9. Foto klinis setelah dilakukan embolisasi.**

## HASIL DAN PEMBAHASAN

Arteriovenous malformations adalah malformasi pembuluh darah dengan shunt aliran cepat dari arteri ke vena (Noh et al., 2020). Prevalensi AVM dilaporkan sebesar 10-18/100.000 penduduk dengan angka insidensi 1,1-1,4/100.000 pertahun (Pelayo-Salazar et al., 2023). Umumnya, AVM merupakan kelainan kongenital yang sebagian besar ditemukan pada usia dewasa. Bagian tubuh yang paling sering terkena adalah pipi, leher, bibir atas, dan pada kasus yang jarang di hidung (Paniselvam et al., n.d.).

Perkembangan dan perluasan AVM disebabkan oleh peningkatan aliran darah karena kurangnya kapiler yang tepat untuk mendistribusikan aliran darah arteri bertekanan tinggi. Perluasan malformasi biasanya berhubungan dengan trauma lokal, upaya reseksi, dan perubahan hormon selama masa pubertas atau kehamilan. Kurangnya materi pengetahuan mengenai AVM menyebabkan prognosis yang buruk dan strategi terapi yang berpotensi berbahaya, yang memberikan hasil yang kurang optimal (Khorasani et al., 2017).

Arteriovenous malformations diyakini timbul selama embriogenesis, antara minggu ke-4 dan ke-6 kehamilan, karena kegagalan regresi saluran arteriovenosa. Sebuah teori alternatif menunjukkan adanya defek molekuler pada jalur apoptosis di awal embriogenesis yang menyebabkan malformasi endotel (J. B. Kim et al., 2017). Lesi AVM dapat meluas, terutama pada area dengan pembuluh darah aliran tinggi yang tumbuh dengan mengorbankan struktur di sekitarnya. Pertumbuhan yang tidak terkendali pada akhirnya mengakibatkan kekurangan nutrisi pada lesi yang menyebabkan peningkatan hipoksia dan faktor pertumbuhan pembuluh darah dalam matriks ekstraseluler (MES) yang menyebabkan degradasi dan infiltrasi jaringan di sekitarnya. Beberapa AVM tumbuh hingga melibatkan tulang dan kulit yang berdekatan yang menyebabkan rasa sakit, perdarahan, dan kerusakan (Rosenberg et al., 2018). Untuk menstandarisasi evaluasi tingkat keparahan dan strategi terapi AVM, penting untuk menggunakan sistem klasifikasi. Untuk mengevaluasi tingkat keparahan AVM ekstrakranial, umumnya digunakan klasifikasi Schöbinger. Klasifikasi Schöbinger didasarkan pada penilaian dermatologis dan kardiovaskular terhadap gejala-gejala yang muncul, dengan penilaian dari stadium 1 hingga 4. Stadium 1 adalah stadium diam, di mana muncul rasa hangat dan kemerahan pada kulit atau pirau yang dapat dideteksi dengan USG. Stadium 2 adalah stadium ekspansif, di mana terdeteksi adanya denyut nadi dan getaran. Stadium 3 adalah stadium destruktif, di mana timbul rasa nyeri saat istirahat, tukak pada kulit, dan/atau perdarahan. Stadium 4 adalah stadium dekompensasi, di mana dapat terjadi kegagalan jantung dengan curah jantung yang tinggi. AVM pada stadium 3 atau 4 merupakan indikasi mutlak untuk dilakukannya terapi, sedangkan terapi agresif untuk AVM pada stadium yang lebih ringan harus dipertimbangkan dengan hati-hati (D. Kim et al., 2020).

Meskipun banyak AVM dapat dicurigai secara klinis, pencitraan diperlukan untuk konfirmasi dan perencanaan pengobatan, terutama karena diagnosis yang salah dapat

menyebabkan pengobatan yang tidak memadai atau tidak tepat yang mengakibatkan perdarahan yang mengancam nyawa serta risiko kekambuhan. Pencitraan dengan MRI merupakan pemeriksaan pilihan karena memberikan informasi yang akurat mengenai luas lesi, kontras yang lebih baik antara lesi dengan jaringan di sekitarnya, dan memiliki kemampuan multiplanar. Pencitraan MRI juga dapat membantu membedakan berbagai jenis anomali vaskular. Pencitraan CT-scan memiliki peran dalam mengevaluasi lesi intraosseus dan margin tulang dari lesi yang luas yang sedang dipertimbangkan untuk dilakukan reseksi. Pencitraan CT angiografi, khususnya digital subtraction angiography (DSA), memiliki peran yang spesifik tetapi terbatas dalam diagnosis lesi vaskular, tetapi tidak boleh digunakan sebagai pemeriksaan pertama. Angiografi juga berguna untuk memetakan suplai darah pada lesi dan dalam penilaian karakteristik aliran malformasi arteriovenosa (Tanoue et al., 2023).

Pengobatan lesi tahap awal cukup sering dilakukan dan dapat mencegah perkembangan lesi yang lebih luas dengan tingkat keberhasilan pengobatan tertinggi yang berkorelasi dengan tahap sebelumnya, namun intervensi pada tahap awal masih kontroversial karena beberapa lesi tidak akan berkembang dan risiko pengobatan dapat menyebabkan gangguan kosmetik yang mungkin lebih buruk daripada lesi awal. Selain itu, terdapat pula potensi terjadinya kekambuhan (Fowell et al., 2016). Terapi embolisasi yang sangat selektif diikuti dengan pembedahan reseksi lengkap 24 hingga 48 jam setelah (Wu et al., 2019; Xu et al., 2019). Pembedahan tanpa embolisasi direkomendasikan untuk lesi fokal yang kecil, tanpa keterlibatan tulang dengan tingkat keberhasilan yang baik (D. Kim et al., 2020).. Ligasi bedah pada pembuluh darah proksimal harus dihindari karena dapat memperburuk kondisi dengan menyebabkan pembentukan kolateral baru dan dengan demikian memperburuk outcome akhir pasien (Abi Zeid Daou & Korban, 2019). Karena tingkat kekambuhan yang tinggi, beberapa ahli lebih memilih terapi dengan embolisasi selektif saja. Kombinasi terapi dengan embolisasi pra operasi yang diikuti dengan eksisi bedah juga tetap disarankan guna mencapai kontrol jangka panjang dan hasil kosmetik yang baik (Malik et al., 2023).

Embolisasi pra operasi membantu mengurangi perdarahan pada saat eksisi bedah (J. B. Kim et al., 2017) Terapi dengan eksisi bedah saja biasanya dikaitkan dengan risiko perdarahan, dapat menyebabkan kesulitan dalam menghasilkan hasil estetika yang dapat diterima, dan dapat menyebabkan kekambuhan jika tidak dieksisi sepenuhnya. Selain itu, skleroterapi juga merupakan pilihan pengobatan di mana agen sklerosis akan disuntikkan ke dalam AVM yang mengarah pada pembentukan gumpalan. Gumpalan ini akan menyebabkan penutupan shunt arteriovenosa (Rodriguez et al., 2018). Pada beberapa kasus, embolisasi terkadang tidak cukup efektif untuk mengobati lesi AVM sehingga perlu dikombinasikan dengan pembedahan (Khorasani et al., 2017).

## KESIMPULAN

Terapi kombinasi pembedahan dengan embolisasi pra operasi merupakan tata laksana yang saat ini paling direkomendasikan dengan hasil kosmetik yang baik, minim komplikasi, dan minim kekambuhan. Tata laksana pembedahan khususnya diindikasikan pada kasus AVM tipe II atau lebih tinggi. Tata laksana dengan embolisasi saja dapat menimalisir intervensi dan mempertahankan fungsi kosmetik, akan tetapi pada beberapa kasus embolisasi saja tidak cukup efektif untuk mengobati lesi AVM sehingga perlu dikombinasikan dengan modalitas terapi yang lain.

## DAFTAR PUSTAKA

- Abi Zeid Daou, C., & Korban, Z. R. (2019). A Venous Malformation of the Inferior Turbinate: A Case Report with Review of the Literature. *Indian Journal of Otolaryngology and Head & Neck Surgery*, 71, 2143–2147.
- Ahmad, S., & Uddin, M. (2023). Peripheral Arteriovenous Malformation Embolization Using Squid. *Case Reports in Vascular Medicine*, 2023(1), 8858656.
- Akpınar, A., Celik, B., Canbek, I., & Karavelioğlu, E. (2016). Acute paraplegia due to thoracic hematomyelia. *Case Reports in Neurological Medicine*, 2016(1), 3138917.
- Almesberger, D., Manna, F., Guarneri, G. F., Marchesi, A., & Parodi, P. C. (2016). Arteriovenous malformations of the nose: combined approach for a successful strategy. *Journal of Craniofacial Surgery*, 27(6), 1524–1526.
- Claro, E., Dias, A., Girithari, G., Massano, A., & Duarte, M. A. (2018). Non-traumatic hematomyelia: A rare finding in clinical practice. *European Journal of Case Reports in Internal Medicine*, 5(11).
- Fowell, C., Jones, R., Nishikawa, H., & Monaghan, A. (2016). Arteriovenous malformations of the head and neck: current concepts in management. *British Journal of Oral and Maxillofacial Surgery*, 54(5), 482–487.
- Hvingelby, V., Mikkelsen, R., Gudmundsdottir, G., Andersen, M., & Hagen, E. M. (2024). A rare case of spinal involvement in hereditary hemorrhagic telangiectasia. *Spinal Cord Series and Cases*, 10(1), 49.
- Khorasani, G. A., Rakei, S., & Riazi, H. (2017). Massive nasal arterio-venous malformation (AVM) excision and reconstruction with expanded forehead flap: a case report. *World Journal of Plastic Surgery*, 6(1), 106.
- Kim, D., Choi, K.-U., Kim, H.-J., & Cho, K.-S. (2020). Malformação arteriovenosa do seio maxilar: uma entidade clínica rara. *Brazilian Journal of Otorhinolaryngology*, 86, 820–823.
- Kim, J. B., Lee, J. W., Choi, K. Y., Yang, J. D., Cho, B. C., Lee, S.-J., Kim, Y.-S., Lee, J. M., Huh, S., & Chung, H. Y. (2017). Clinical characteristics of arteriovenous malformations of the head and neck. *Dermatologic Surgery*, 43(4), 526–533.
- Malik, M. H., Jabal, M. S., Kobeissi, H., Gupta, R., Bilgin, C., & Brinjikji, W. (2023). Embolization of arteriovenous malformations of head and neck: A systematic review. *Interventional Neuroradiology*, 15910199231219824.
- Noh, Y., Ryu, G., & Kim, H. Y. (2020). A case of arteriovenous malformation of the nasal tip. *Korean Journal of Otorhinolaryngology-Head and Neck Surgery*, 63(3), 123–128.
- Paniselvam, V., Anastasius, E. J., Nordin, A., Shukri, N. M., & Malaysia, K. B. (n.d.). *Nasal Dorsum Arteriovenous Malformation Management Challenges In A Resource-Limited Setting During COVID-19 Pandemic*.
- Pelayo-Salazar, M. E., Montenegro-Rosales, H. A., Balderrama-Bañares, J. L., Martínez-Arellano, P., Campos-Flota, O. A., Mestre-Orozco, L., & López-Valdés, J. C. (2023). Clinical and anatomic description of patients with arteriovenous malformation treated with endovascular therapy in a Mexican population. *Journal of Cerebrovascular and Endovascular Neurosurgery*, 25(1), 36–49.
- Rodriguez, I. E., Khechoyan, D. Y., Deleyiannis, F. W.-B., & French, B. (2018). Surgical management of a nasal AVM in a pediatric patient: A case report. *JPRAS Open*, 16, 93–97.
- Rosenberg, T. L., Suen, J. Y., & Richter, G. T. (2018). Arteriovenous Malformations of the Head and Neck. *Otolaryngologic Clinics of North America*, 51(1), 185–195.
- Suryo, J. C. (2021). Sklerosis Multipel: Diagnosis dan Tatalaksana. *Cermin Dunia Kedokteran*, 48(8), 296–303.
- Tanoue, S., Tanaka, N., Koganemaru, M., Kuhara, A., Kugiyama, T., Sawano, M., & Abe, T. (2023). Head and neck arteriovenous malformations: clinical manifestations and

- endovascular treatments. *Interventional Radiology*, 8(2), 23–35.
- Windi, M., Sekplin, S., & Gilbert, T. (2018). DIAGNOSIS DAN TATALAKSANA MALFORMASI ARTERI VENA (AVM) SEREBRAL: DIAGNOSIS AND MANAGEMENT CEREBRAL ARTERIOVENOUS MALFORMATION (AVM): A Case Report. *Jurnal Sinaps*, 1(2), 36–46.
- Wu, E. M., El Ahmadieh, T. Y., McDougall, C. M., Aoun, S. G., Mehta, N., Neeley, O. J., Plitt, A., Ban, V. S., Sillero, R., & White, J. A. (2019). Embolization of brain arteriovenous malformations with intent to cure: a systematic review. *Journal of Neurosurgery*, 132(2), 388–399.
- Xu, H., Wang, L., Guan, S., Li, D., & Quan, T. (2019). Embolization of brain arteriovenous malformations with the diluted Onyx technique: initial experience. *Neuroradiology*, 61, 471–478.



© 2024 by the authors. Submitted for possible open access publication under the terms and conditions of the Creative Commons Attribution (CC BY SA) license (<https://creativecommons.org/licenses/by-sa/4.0/>)